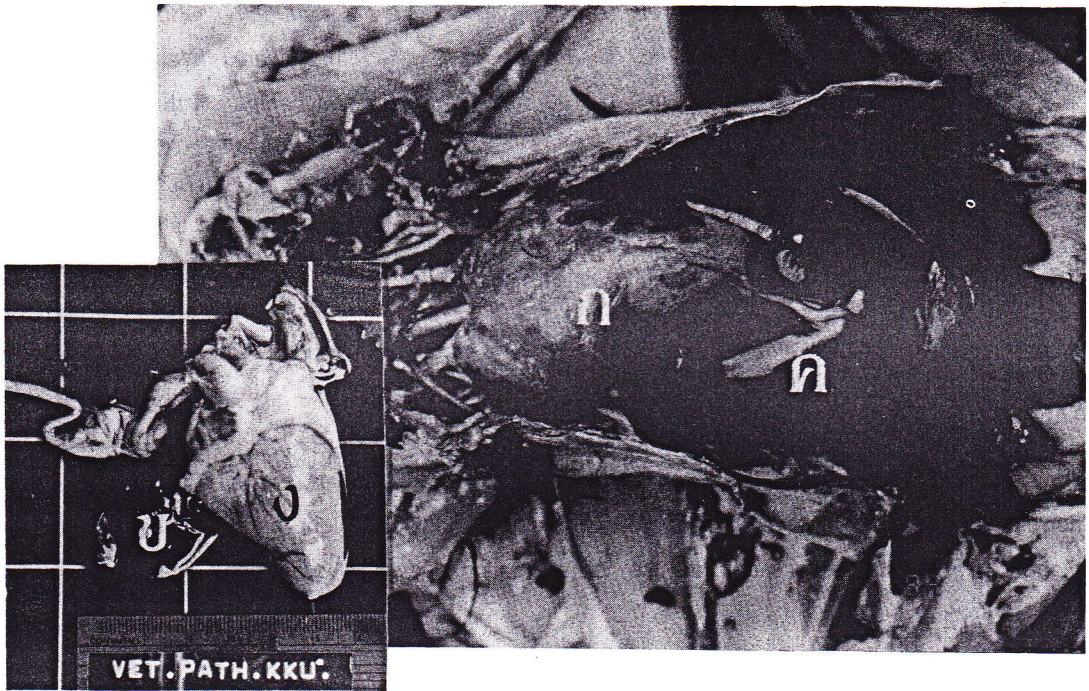


บรรยายด้วยภาพ

PICTURE REPORT



Hemopericardium

หมายถึง ภาวะการที่มีโลหิตคั่งอยู่ในถุงหุ้มหัวใจ ซึ่งพบการฉีกขาดของหัวใจ ด้านซ้ายบน (rupture of the left atrium) และเป็นผลทำให้สัตว์เสียชีวิต เนื่องจาก โลหิตที่อยู่ในถุงหุ้มหัวใจ เกิดการแข็งตัว (blood clot) ทำให้หัวใจไม่สามารถบีบรัดตัว เพื่อสูบน้ำโลหิตได้ เรียกว่าเกิดสภาพ "Cardiac tamponade"

- ในภาพ ก = Hemopericardium
 ข = Blood clot
 ค = Liver
 ง = Heart

ที่มา ผลจากการผ่าซาก ไก่ชน พ่อพันธุ์ อายุประมาณ 6 - 7 เดือน

หมายเหตุ ในกรณีการเจาะเลือดจากหัวใจ (Cardiac puncture) ก็สามารทำให้เกิด Hemopericardium ได้